INAME

INSTITUTO NACIONAL DA ATROFIA MUSCULAR ESPINHAL

óRTESES E DISPOSITIVOS AUXILIARES

Profa. Dra. Cristina Iwabe

Profa. Dra. Cristina Iwabe

Fisioterapeuta, Pós Doutora em Neurologia/Neuromuscular - Unicamp

Pesquisadora colaboradora do Setor de Doenças Neuromusculares Unicamp

DIMINUIÇÃO DA FUNÇÃO

- Desalinhamentos ortopédicos

DIFERENTES FENóTIPOS

- Variação de força muscular e função
- Alterações ortopédicas variadas

Profa. Dra. Cristina Iwabe

EAD INAME

Profa. Dra. Cristina Iwabe
Fisioterapeuta Pós Doutora em Neurologia Unicamp
Crefito 3: 26699-F

INAME

óRTESES

Qual a função?

- Oferecer o máximo possível de opções de movimento normal
- Oferecer um alinhamento biomecânico normal
- Prevenir desalinhamentos biomecânicos e estruturais secundários a fraqueza

Profa. Dra. Cristina Iwabe

Profa. Dra. Cristina Iwabe
Fisioterapeuta Pós Doutora em Neurologia Unicamp
Crefito 3: 26699-F

QUANDO COMEÇAR A USAR OU INDICAR AS óRTESES ?

"A reabilitação começa no dia em que o paciente sofre um acometimento neurológico e não somente quando ele está suficientemente apto para comparecer a um centro de reabilitação"

Patricia Davies

Profa. Dra. Cristina Iwabe
Fisioterapeuta Pós Doutora em Neurologia Unicamp
Crefito 3: 26699-F

INAME

QUANDO COMEÇAR A USAR OU INDICAR AS óRTESES ?

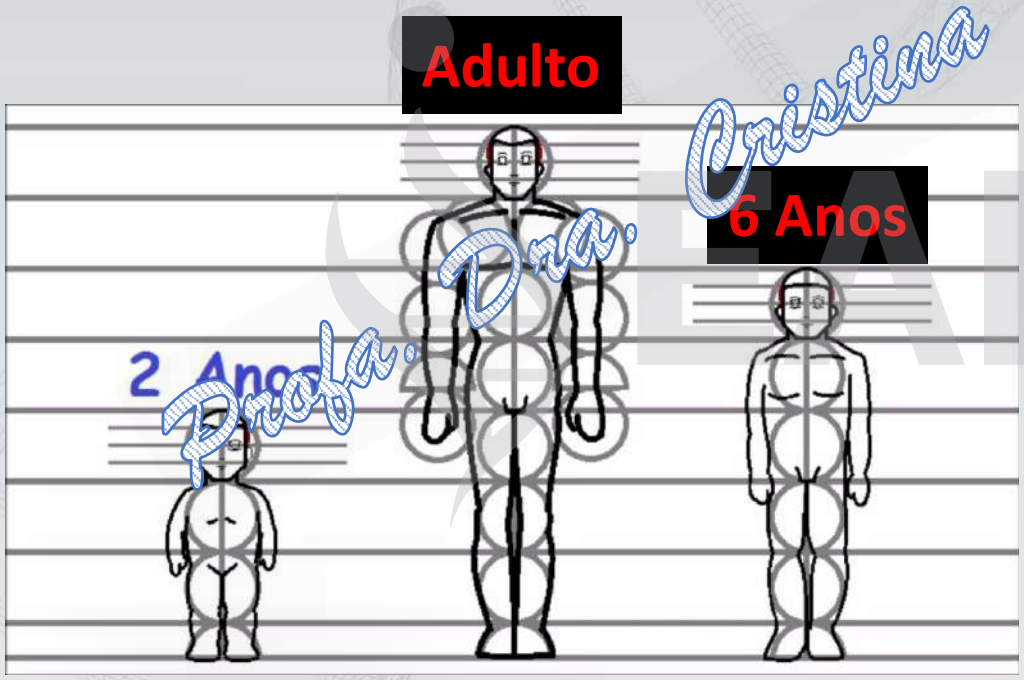

Por volta dos 6 anos de idade já atingimos o padrão de desenvolvimento (rotação quadril, torção femoral...) do adulto

NÃO ALTERNA ENTRE DIFERENTES PADRÕES DE MOVIMENTOS

CRIANÇAS HIPOTÔNICAS (SEMPRE COM O MESMO PADRÃO DEFORMANTE EM TODAS AS SITUAÇÕES)

Profa. Dra. Cristina Iwabe
SEAD INAME

Profa. Dra. Cristina Iwabe
Fisioterapeuta Pós Doutora em Neurologia Unicamp
Crefito 3: 26699-F

INAME

NÃO HÁ O QUE ESPERAR!!!

Profa. Dra. Cristina Iwabe
EAD INAME

Profa. Dra. Cristina Iwabe
Fisioterapeuta Pós Doutora em Neurologia Unicamp
Crefito 3: 26699-F

INAME

ARTICULAÇÕES DO TORNOZELO PÉ

TALO CRURAL
(tíbia, fíbula, talus)

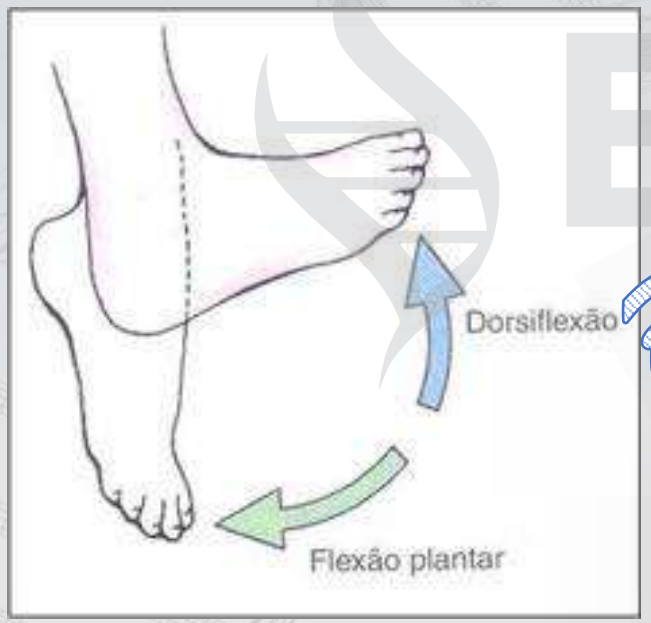

SUBTALAR
(talus e calcâneo)

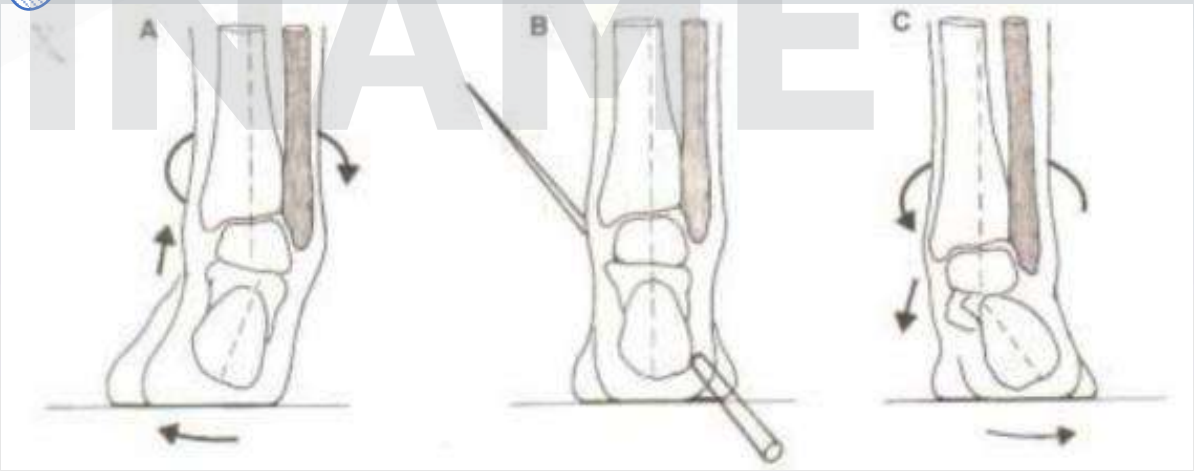

Profa. Dra. Cristina Iwabe
EAD INAME

Profa. Dra. Cristina Iwabe
Fisioterapeuta Pós Doutora em Neurologia Unicamp
Crefito 3: 26699-F

INAME

PRONAÇÃO E SUPINAÇÃO

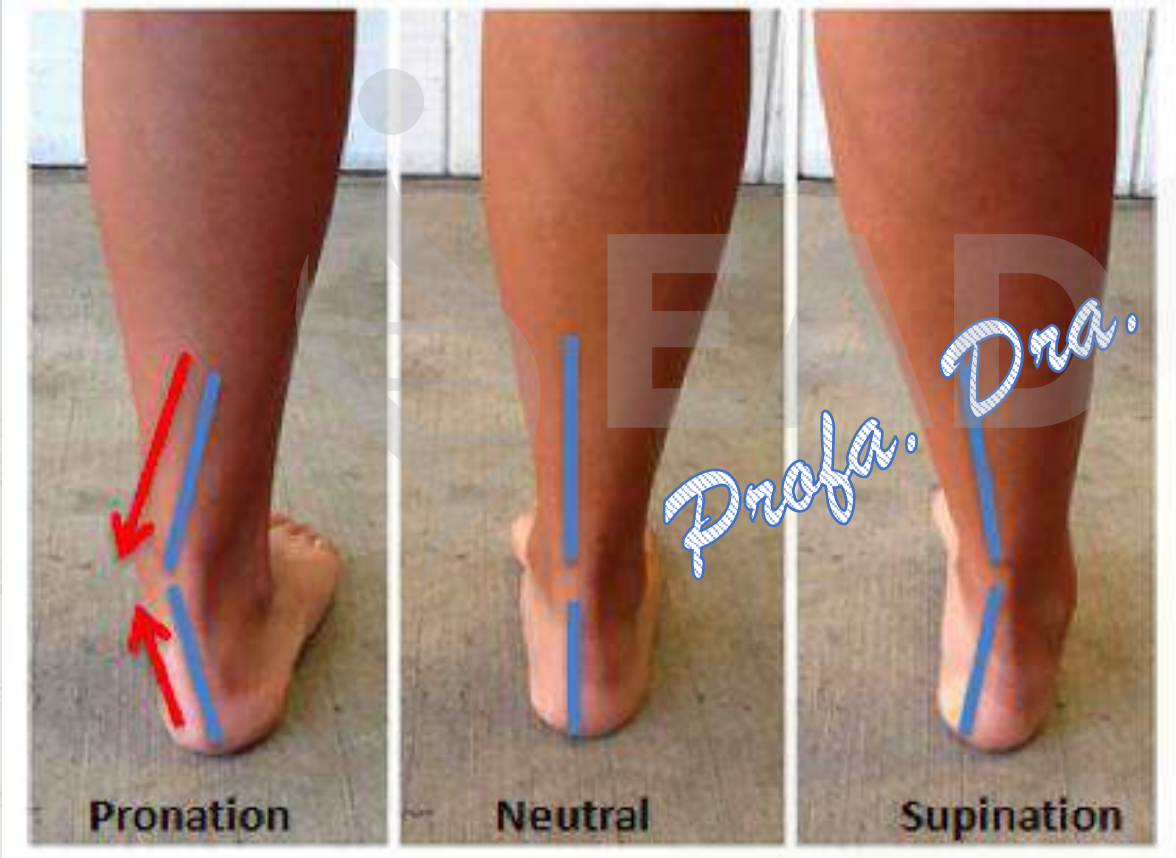

Valgismo
Desabamento do arco interno
Eversão do antepé
Abdução do antepé

Profa. Dra. Cristina Tuabe
EAD INAME
INAME

PRONAÇÃO=valgo, abdução e eversão

Profa. Dra. Cristina Iwabe

Profa. Dra. Cristina Iwabe
Fisioterapeuta Pós Doutora em Neurologia Unicamp
Crefito 3: 26699-F

INAME

Desorganização geral

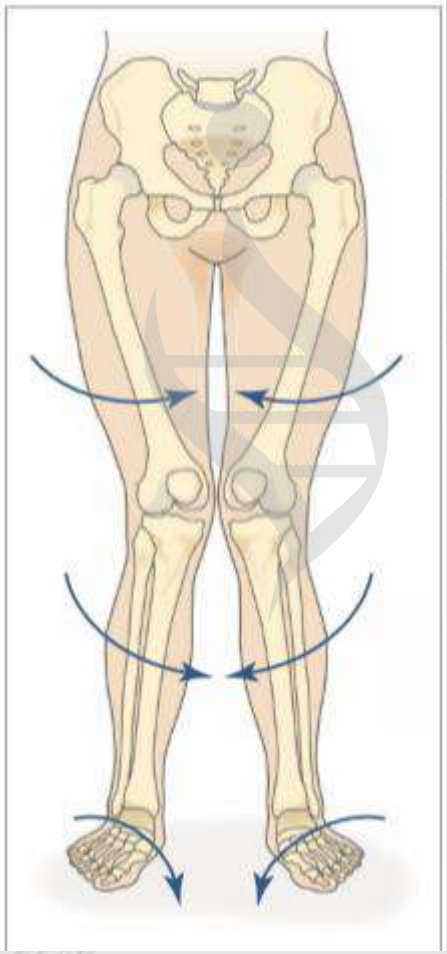

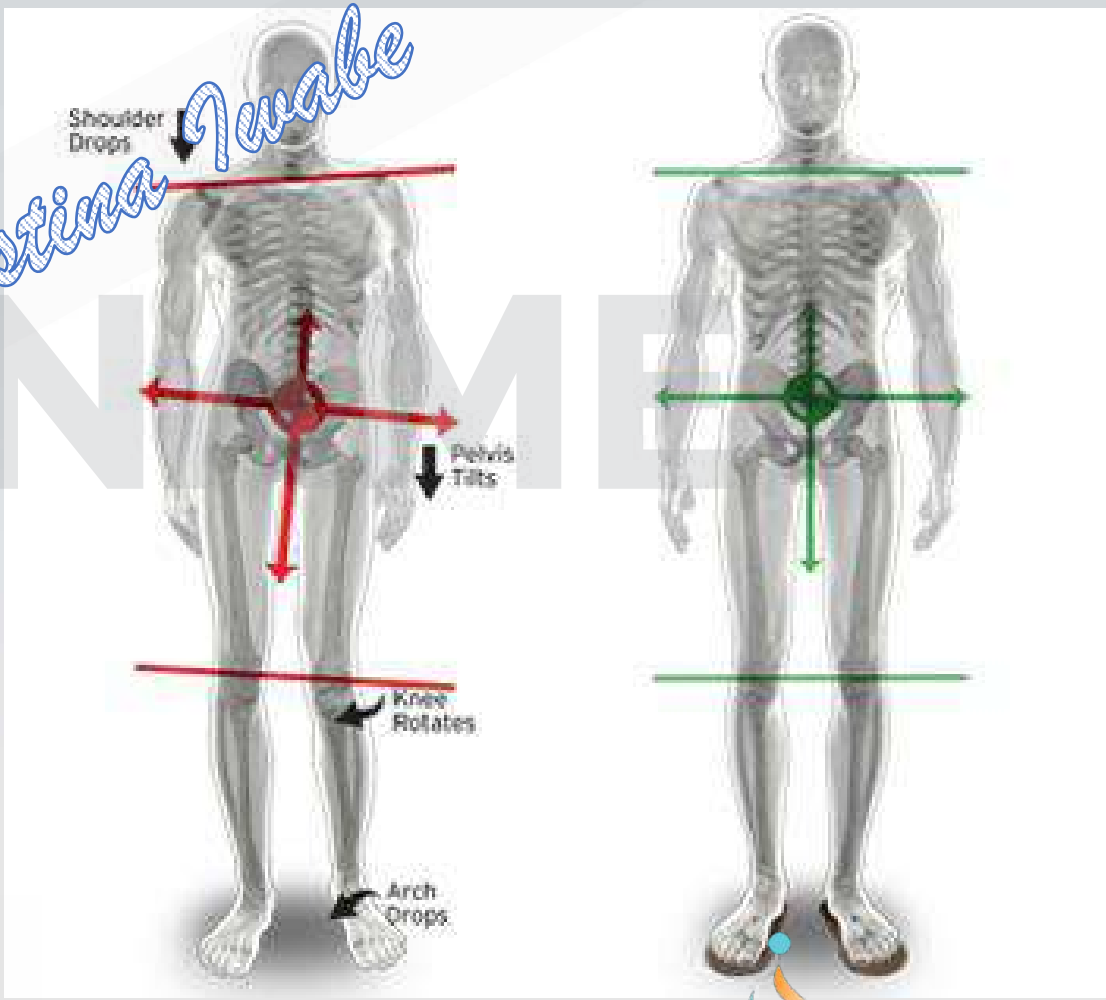

Profa. Dra. Cristina Iwabe

Profa. Dra. Cristina Iwabe
Fisioterapeuta Pós Doutora em Neurologia Unicamp
Crefito 3: 26699-F

INAME

Profa. Dra. Cristina Iwabe

CG anteriorizaddo

Músculos posteriores hiper ativados

Profa. Dra. Cristina Iwabe
Fisioterapeuta Pós Doutora em Neurologia Unicamp
Crefito 3: 26699-F

E agora? Qual órtese é a mais indicada?

Profa. Dra. Cristina Iwabe

EAD INAME

Profa. Dra. Cristina Iwabe
Fisioterapeuta Pós Doutora em Neurologia Unicamp
Crefito 3: 26699-F

INAME

PALMILHA x SMO

- ✓ Grandes desvios dos ângulos calcâneo
- ✓ Excessivamente pronado
- ✓ Grande desabamento do arco longitudinal

Profa. Dra. Cristina Iwabe

Profa. Dra. Cristina Iwabe
Fisioterapeuta Pós Doutora em Neurologia Unicamp
Crefito 3: 26699-F

INAME

SMO x AFO

✓ Controle da subtalar

✓ Flexibilidade no padrão e neutraliza a subtalar

✓ Controle da articulação tíbio társica

Profa. Dra. Cristina Iwabe

Profa. Dra. Cristina Iwabe
Fisioterapeuta Pós Doutora em Neurologia Unicamp
Crefito 3: 26699-F

INAME

RIGIDA X ARTICULADA

- ✓ Sem anteriorização da tíbia sobre o pé na marcha

- ✓ Anteriorização da tíbia sobre o pé na marcha
- ✓ Com controle do joelho

Profa. Dra. Cristina Iwabe
EAD INAME

Profa. Dra. Cristina Iwabe
Fisioterapeuta Pós Doutora em Neurologia Unicamp
Crefito 3: 26699-F

INAME

JOELHO → FLEXÃO DE JOELHO

GERA UM MAIOR GASTO ENERGÉTICO

Profa. Dra. Cristina Iwabe

Profa. Dra. Cristina Iwabe
Fisioterapeuta Pós Doutora em Neurologia Unicamp
Crefito 3: 26699-F

INAME

QUADRIL → LUXAÇÃO DE QUADRIL

CADEIRANTE > DEAMBULANTE

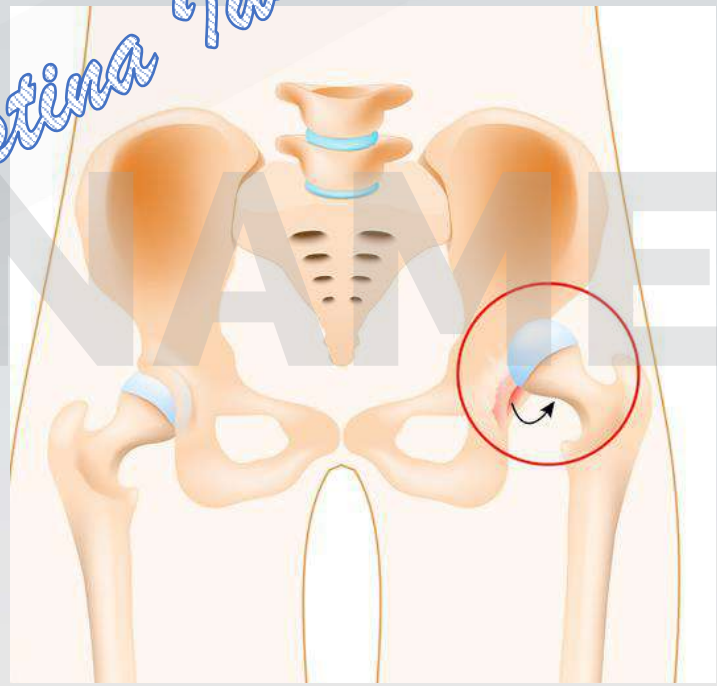

Profa. Dra. Cristina Iwabe

Profa. Dra. Cristina Iwabe
Fisioterapeuta Pós Doutora em Neurologia Unicamp
Crefito 3: 26699-F

INAME

Por que???

Falta de descarga de peso

Fraqueza dos músculos estabilizadores do quadril (glúteo médio)

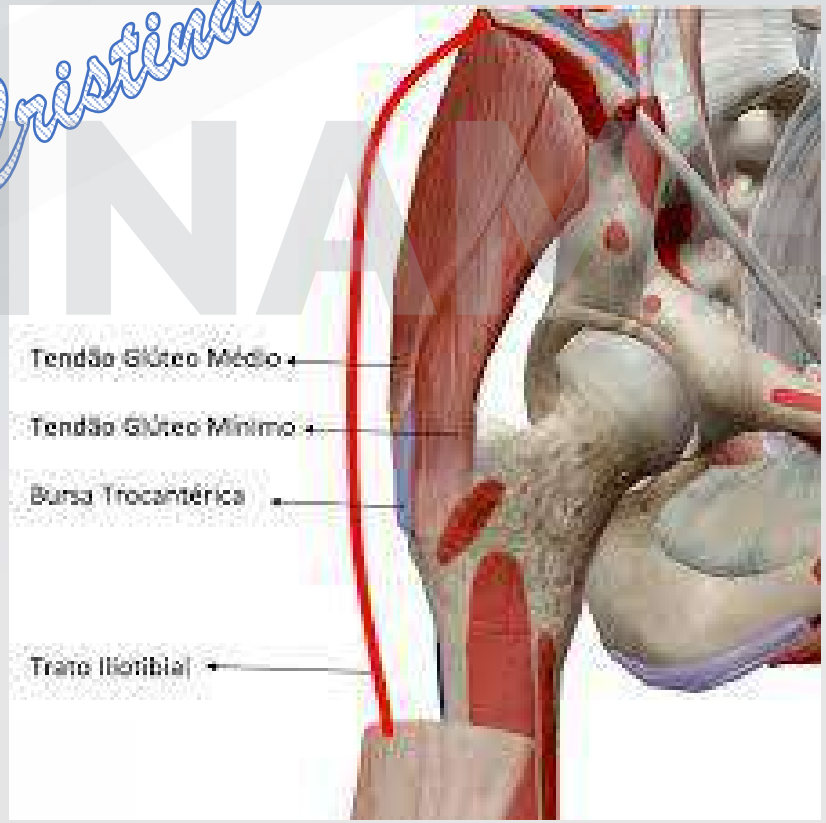

Profa. Dra. Cristina Iwabe

Profa. Dra. Cristina Iwabe
Fisioterapeuta Pós Doutora em Neurologia Unicamp
Crefito 3: 26699-F

INAME

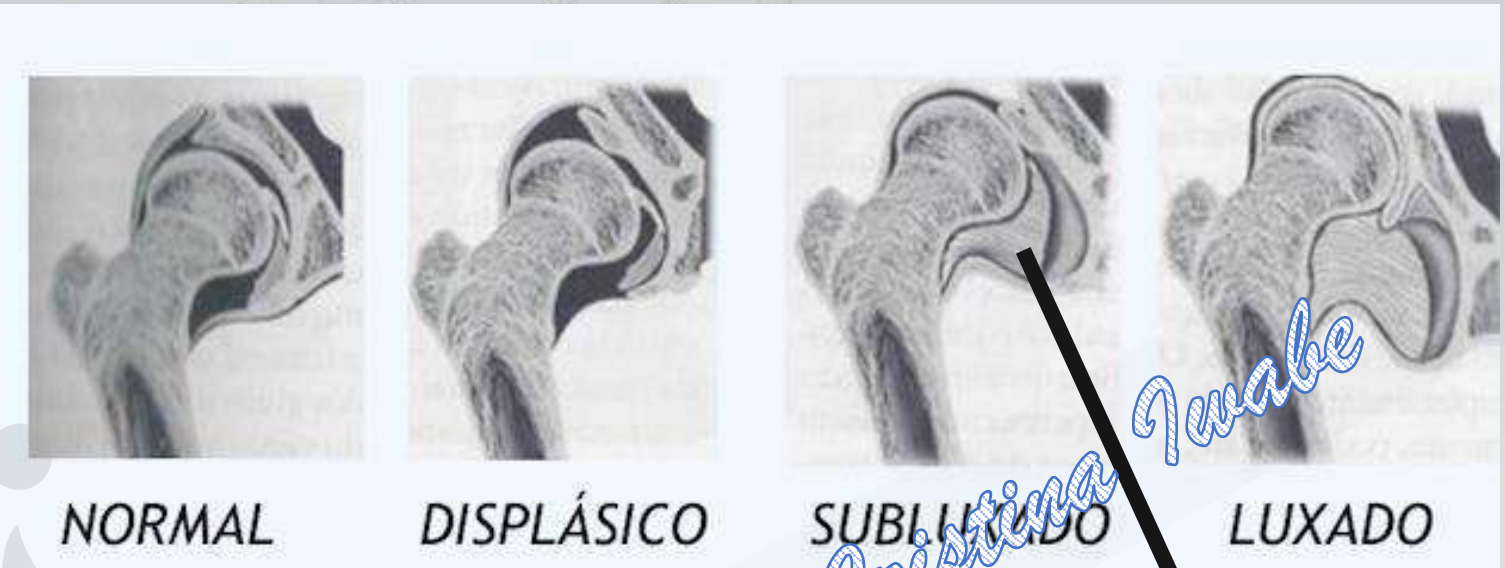

Desgaste da cartilagem



DOR

- ✓ Não é comum a dor
- ✓ Devido a hipermobilidade e hipotonia
- ✓ Movimentação do quadril (“protege da dor”)

Profa. Dra. Cristina Iwabe
EAD INAME

Profa. Dra. Cristina Iwabe
Fisioterapeuta Pós Doutora em Neurologia Unicamp
Crefito 3: 26699-F

INAME

SUBLUXAÇÃO DE QUADRIL

- NÃO é fator de prognóstico de marcha
- NÃO impede o ortostatismo
- NÃO impede a deambulação
- Analisar cada caso

Profa. Dra. Cristina Iwabe

Profa. Dra. Cristina Iwabe
Fisioterapeuta Pós Doutora em Neurologia Unicamp
Crefito 3: 26699-F

INAME

TRONCO → ESCOLIOSE / CIFOESCOLIOSE

SENTADA > EM PÉ, ANDAR

70 a 90% mais frequente nas DNMs

Região tóraco lombar

Sentadas

Em pé
Andam

Profa. Dra. Cristina Iwabe
SEAD INAME

Profa. Dra. Cristina Iwabe
Fisioterapeuta Pós Doutora em Neurologia Unicamp
Crefito 3: 26699-F

INAME

POR QUE OCORRE A ESCOLIOSE?

Desequilíbrio muscular + Hipotonia

FALTA DE ESTABILIZAÇÃO POSTURAL

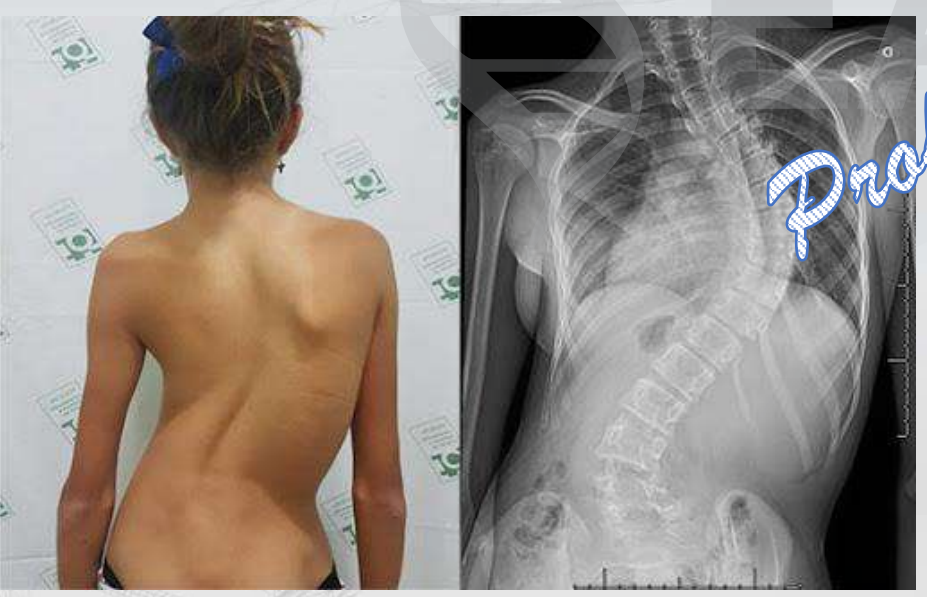

Profa. Dra. Cristina Iwabe

Profa. Dra. Cristina Iwabe
Fisioterapeuta Pós Doutora em Neurologia Unicamp
Crefito 3: 26699-F

EAD INAME

Desequilíbrio muscular + Hipotonia

FALTA DE ESTABILIZAÇÃO POSTURAL

Deformidade na caixa torácica

Profa. Dra. Cristina Iwabe
EAD INAME

Profa. Dra. Cristina Iwabe
Fisioterapeuta Pós Doutora em Neurologia Unicamp
Crefito 3: 26699-F

INAME

FRAQUEZA INTERCOSTAL

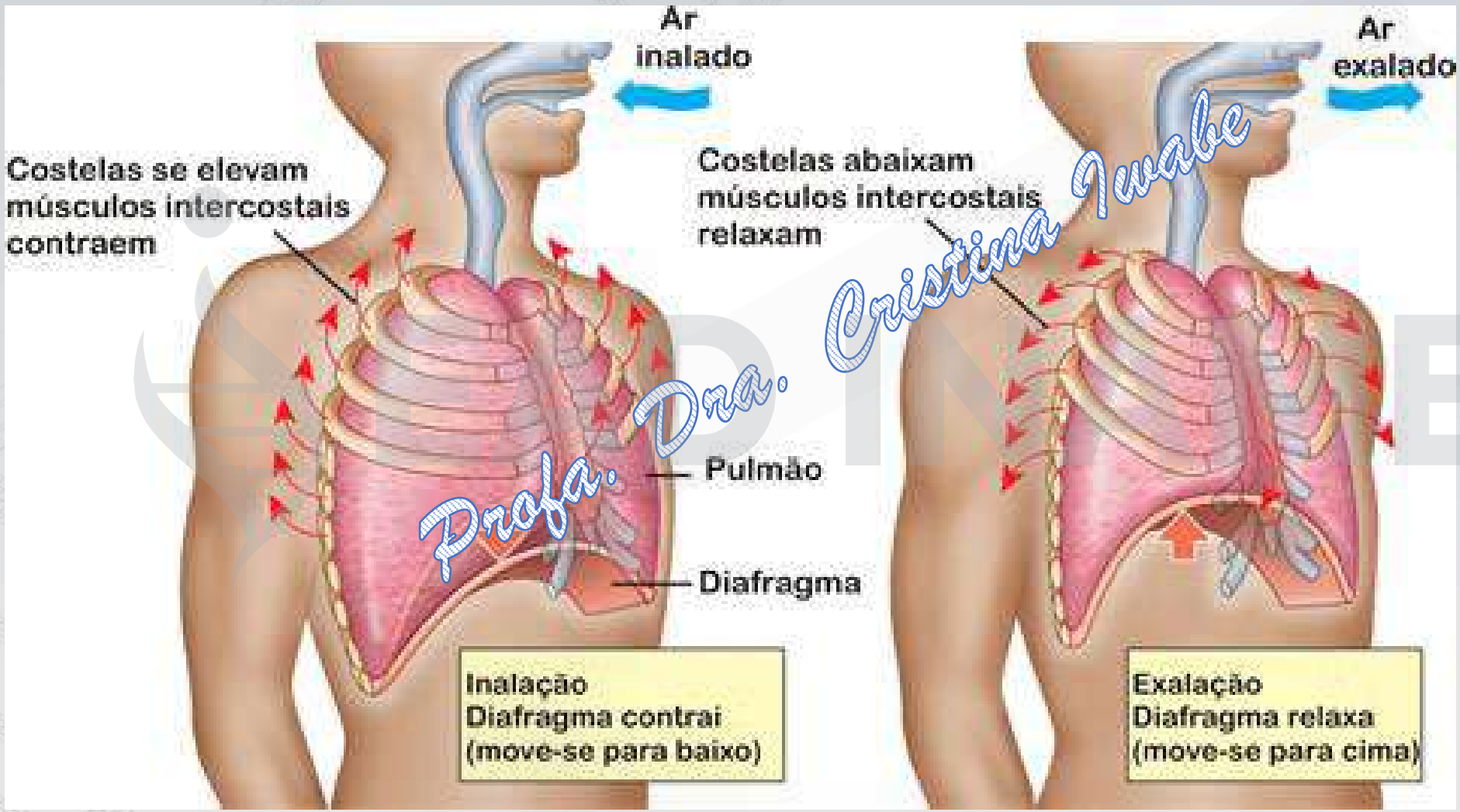

Profa. Dra. Cristina Iwabe

Profa. Dra. Cristina Iwabe
Fisioterapeuta Pós Doutora em Neurologia Unicamp
Crefito 3: 26699-F

INAME

Cirurgia Ortopédica

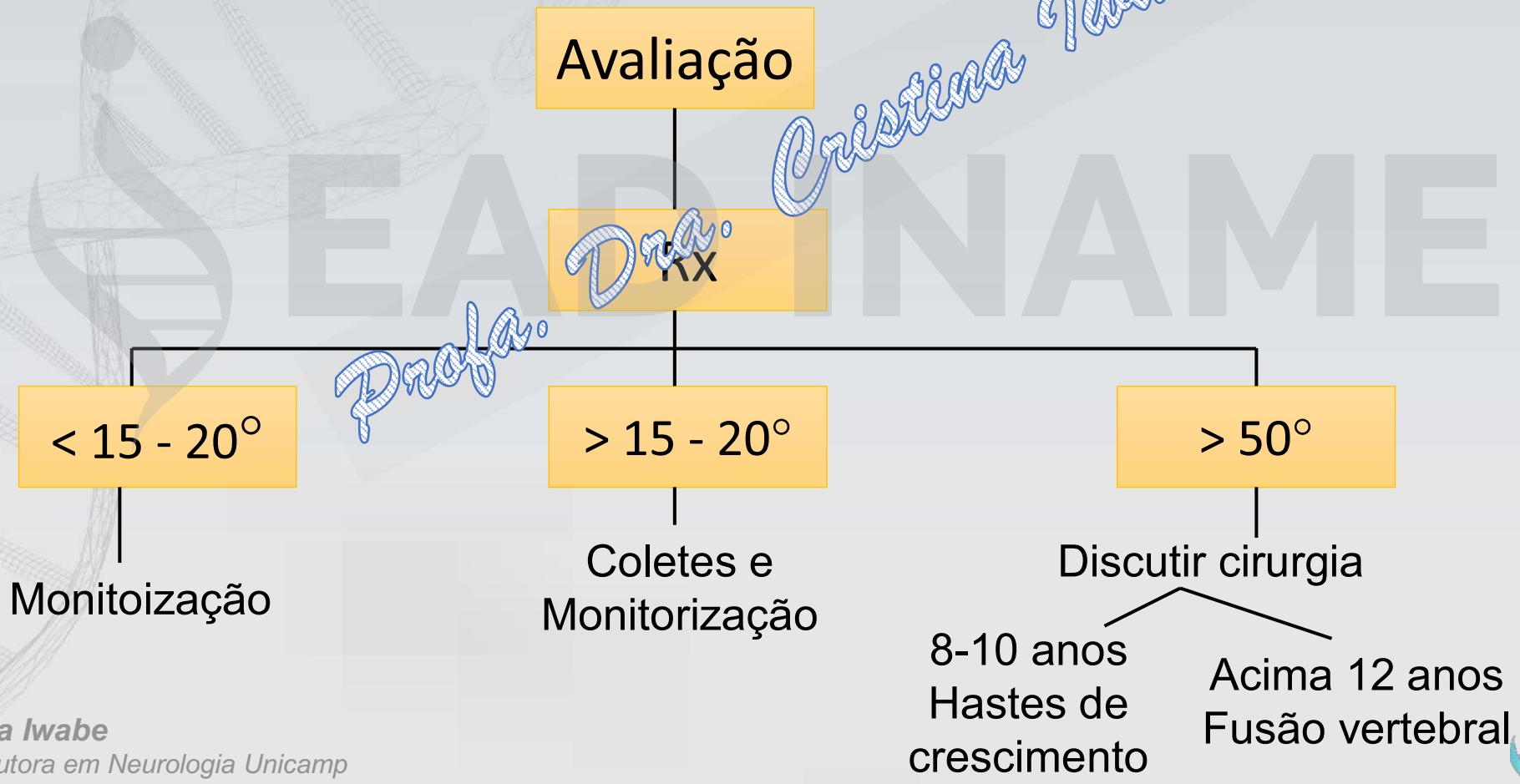

Profa. Dra. Cristina Iwabe

Profa. Dra. Cristina Iwabe
Fisioterapeuta Pós Doutora em Neurologia Unicamp
Crefito 3: 26699-F

✓ Grau de escoliose > 20° - monitorar a cada 6 meses até a maturidade esquelética
(aos 12 anos)

✓ Tratamento cirúrgico deve ser prorrogado até os 4 anos de idade

✓ Cirurgia ângulo de Cobb > 50° ou taxa de progressão (> ou = 10° por ano)

✓ Indicação: dor ou prejuízo na função

EAD INAME

Profa. Dra. Cristina Iwabe
Fisioterapeuta Pós Doutora em Neurologia Unicamp
Crefito 3: 26699-F

INAME

ORIGINAL ARTICLE

Early Results of a Management Algorithm for Collapsing Spine Deformity in Young Children (Below 10-Year Old) With Spinal Muscular Atrophy Type II

Senol Bekmez, MD, Ozgur Dede, MD,† Alper Yataganbaba, MD,‡ Halil G. Demirkiran, MD,‡ and Muharrem Yazici, MD‡*

Observar a obliquidade pélvica!!!

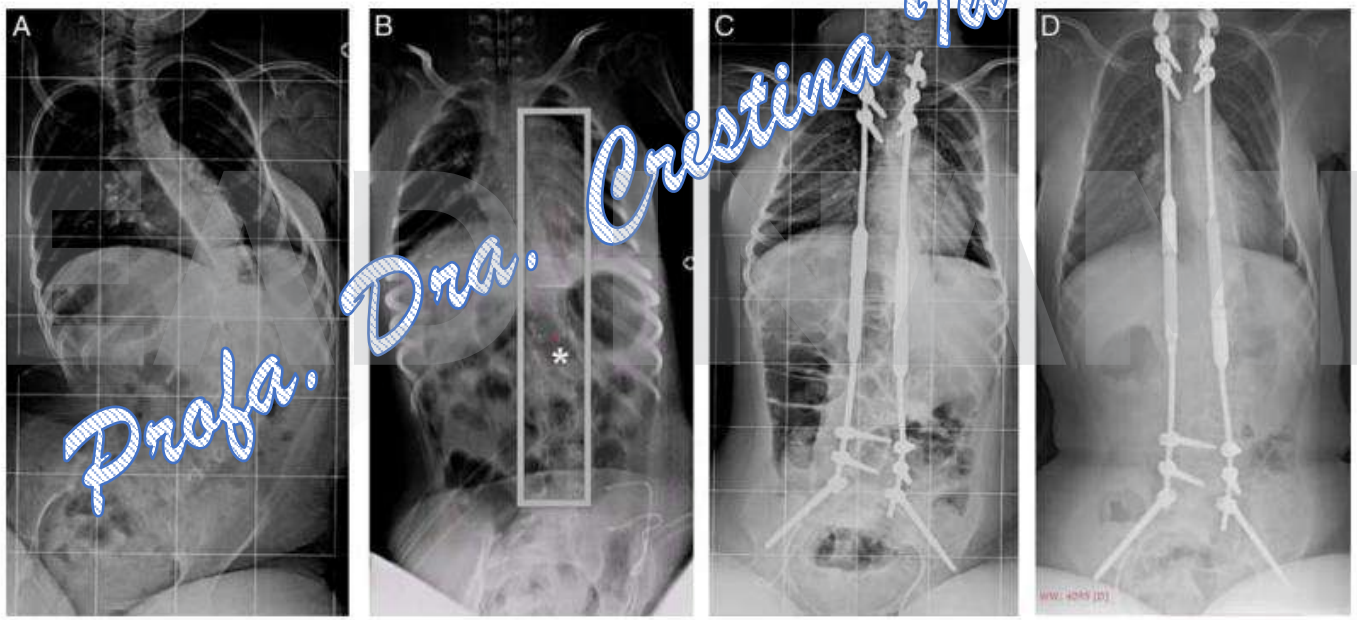

FIGURE 2. A 9-year-old boy with spinal muscular atrophy type 2-associated collapsing spine deformity with a coronal deformity magnitude of 91 degrees with a pelvic obliquity of 22 degrees (A). TRUGA (B) revealed that the apical vertebra was inside the stabile zone (*). Dual magnetically controlled growing rod was implanted in T2 to the pelvis. Coronal deformity magnitude reduced to 43 degrees after index surgery (C). After 30 months of follow-up, the coronal deformity magnitude further reduced to 35 degrees with a pelvic obliquity of 2 degrees. Again, a 17-mm increase in the T1-T12 height and a 26-mm increase in T1-S1 height were noted (D). MCGR indicates magnetically controlled growing rod; TRUGA, traction radiograph under general anesthesia.

Profa. Dra. Cristina Iwabe

Stępień et al. BMC Musculoskeletal Disorders (2020) 21:726
https://doi.org/10.1186/s12891-020-03710-7

BMC Musculoskeletal Disorders

RESEARCH ARTICLE Open Access

Cervical rotation, chest deformity and pelvic obliquity in patients with spinal muscular atrophy

Agnieszka Stępień[1*], Łucja Mazurkiewicz[2], Katarzyna Maślanko[3], Witold Rekowski[1] and Maria Jędrzejowska[4]

Fig. 1 CR, SATR and PO tests in a boy with type SMA II and scoliosis. Note: **a** An improper head position, chest deformity and pelvic obliquity in a boy with type SMA II and scoliosis. **b** Cervical Rotation test to the right, **c** Cervical Rotation test to the left, **d** Supine Angle of Trunk Rotation Lower test, **e** Pelvic Obliquity test

Profa. Dra. Cristina Iwabe

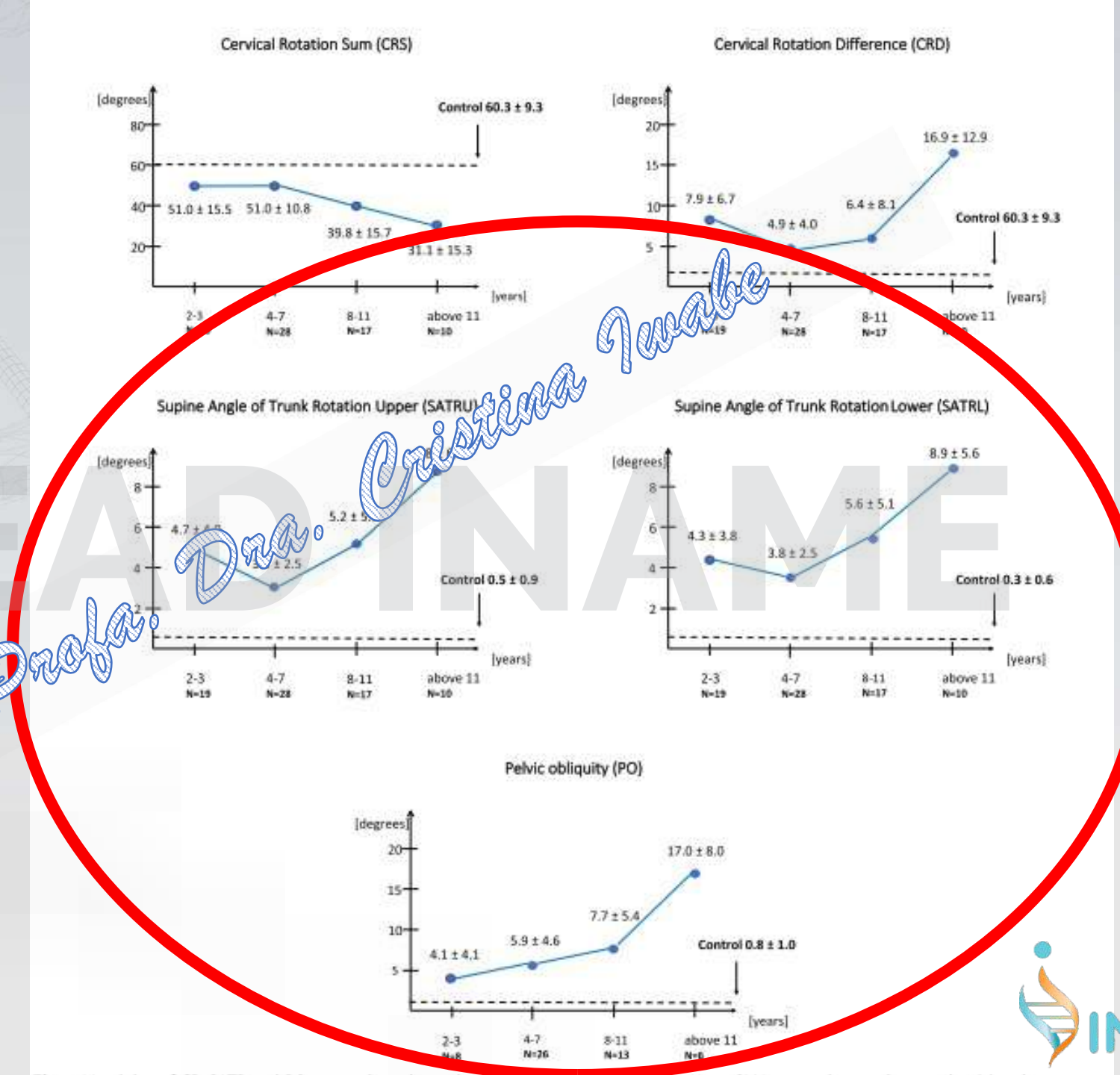

Profa. Dra. Cristina Iwabe

EAD INAME

Profa. Dra. Cristina Iwabe
Fisioterapeuta Pós Doutora em Neurologia Unicamp
Crefito 3: 26699-F

INAME

O que fazer para minimizar o surgimento da Escoliose nas DNMs?

Profa. Dra. Cristina Iwabe

Posicionamento correto/ Alinhamento na fase inicial

Profa. Dra. Cristina Iwabe
Fisioterapeuta Pós Doutora em Neurologia Unicamp
Crefito 3: 26699-F

INAME

COLETES NÃO DEVEM RESTRINGIR O MOVIMENTO DA INSPIRAÇÃO E EXPIRAÇÃO

Profa. Dra. Cristina Iwabe

Profa. Dra. Cristina Iwabe
Fisioterapeuta Pós Doutora em Neurologia Unicamp
Crefito 3: 26699-F

INAME

Material termoplástico de baixa temperatura

Profa. Dra. Cristina Iwabe

Profa. Dra. Cristina Iwabe
Fisioterapeuta Pós Doutora em Neurologia Unicamp
Crefito 3: 26699-F

ORIENTAÇÕES PARA O USO DO COLETE NAS DNMs

Deve estabilizar e posicionar o tronco

Não deve restringir o movimento da caixa torácica

Uso alternado e NÃO permanente

Evitar o uso permanente para não aumentar a fraqueza (Desuso)

Não há melhor marca

Sim o melhor para alinhamento do paciente

Profa. Dra. Cristina Iwabe
EAD INAME

Profa. Dra. Cristina Iwabe
Fisioterapeuta Pós Doutora em Neurologia Unicamp
Crefito 3: 26699-F

INAME

MOBILIDADE PRECOCE

Profa. Dra. Cristina Iwabe
Fisioterapeuta Pós Doutora em Neurologia Unicamp
Crefito 3: 26699-F

INAME

Importância da Mobilidade Precoce

Reduz a espasticidade e dor	Aumenta a independência	Direciona a cognição
Reduz formação de edema e trombos	Mantêm o alinhamento, sem deformidades	Melhora a mecânica respiratória

Profa. Dra. Cristina Iwabe

Profa. Dra. Cristina Iwabe
Fisioterapeuta Pós Doutora em Neurologia Unicamp
Crefito 3: 26699-F

INAME

Campo de Visão

Profa. Dra. Cristina Iwabe

IMPORTÂNCIA DO FICAR EM PÉ PRECOCEMENTE
(preferência aos 9 meses)

Profa. Dra. Cristina Iwabe
Fisioterapeuta Pós Doutora em Neurologia Unicamp
Crefito 3: 26699-F

EAD INAME

IMOBILIDADE

- Diminui o aprendizado
- Diminui o metabolismo
- Aumenta as contraturas

Contratura de quadril e joelho foram encontrados somente em crianças que não ficaram em pé-mobilidade (Martinsson e Himmelman, 2011)

Profa. Dra. Cristina Iwabe
Fisioterapeuta Pós Doutora em Neurologia Unicamp
Crefito 3: 26699-F

INAME

Contra - indicação

- Distúrbio de circulação Sat <70%
- Fraturas recentes
- Dor

Profa. Dra. Cristina Iwabe

Profa. Dra. Cristina Iwabe
Fisioterapeuta Pós Doutora em Neurologia Unicamp
Crefito 3: 26699-F

INAME

PARAPODIUM / ESTABILIZADOR/ PRANCHA ORTOSTÁTICA

Profa. Dra. Cristina Iwabe

Só colocar em pé?

Profa. Dra. Cristina Iwabe
Fisioterapeuta Pós Doutora em Neurologia Unicamp
Crefito 3: 26699-F

INAME

Melhor maneira de posicionamento em pé



Ativação sinérgica de agonista e antagonista

Sobrecarga de extensores

Profa. Dra. Cristina Iwabe

Profa. Dra. Cristina Iwabe
Fisioterapeuta Pós Doutora em Neurologia Unicamp
Crefito 3: 26699-F

INAME

DISPOSITIVOS AUXILIARES DE MOBILIDADE

30 min 5x por semana pode ter resultados positivos

60 min diários para função mental e densidade óssea

Profa. Dra. Cristina Iwabe
EAD INAME

Profa. Dra. Cristina Iwabe
Fisioterapeuta Pós Doutora em Neurologia Unicamp
Crefito 3: 26699-F

INAME

Profa. Dra. Cristina Iwabe
Fisioterapeuta Pós Doutora em Neurologia Unicamp
Crefito 3: 26699-F

Bom alinhamento + Permite mobilidade = **MELHOR ANDADOR**

Profa. Dra. Cristina Iwabe
Fisioterapeuta Pós Doutora em Neurologia Unicamp
Crefito 3: 26699-F

INAME

EAD INAME

crisiwabe@hotmail.com

@neren_neuro
@profa_dra_crisiwabe

Cris Iwabe
Núcleo de Estudos e Reabilitação Neurológica NEREN

Núcleo de Estudos e Reabilitação Neurológica NEREN

Profa. Dra. Cristina Iwabe
Fisioterapeuta Pós Doutora em Neurologia Unicamp
Crefito 3: 26699-F

INAME